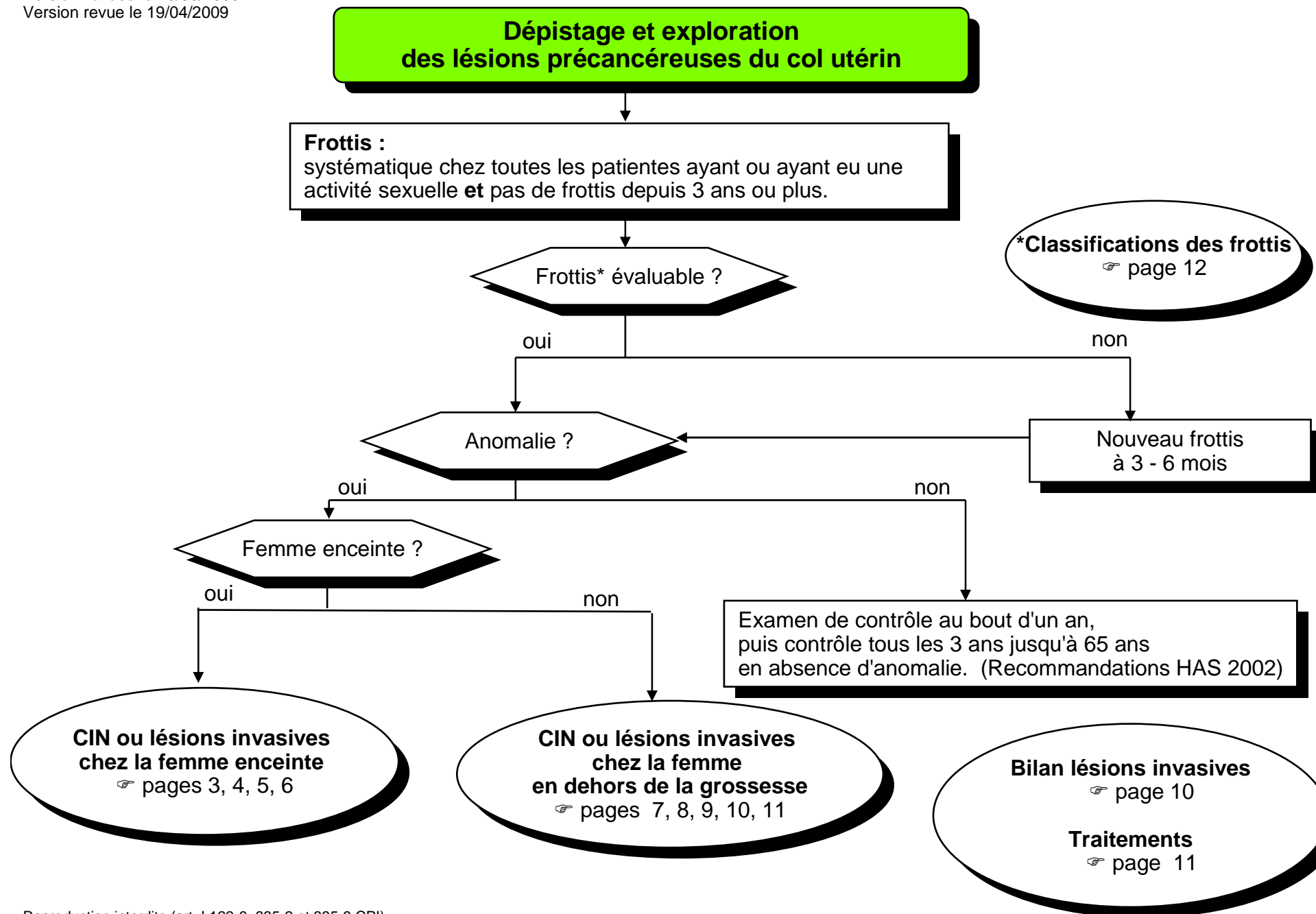
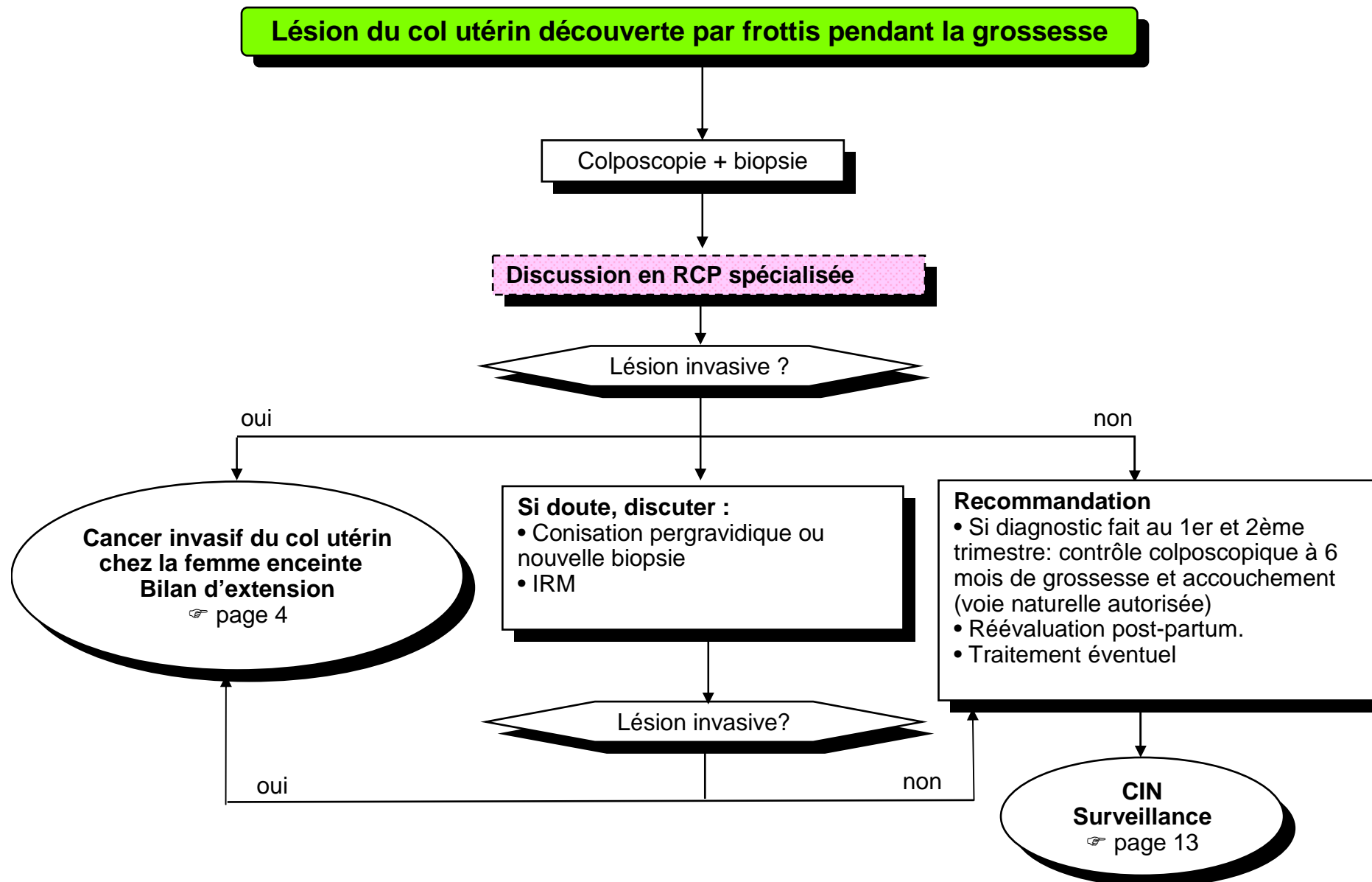


### Table des matières

Dépistage et exploration des lésions précancéreuses du col utérin.....	2
Lésion du col utérin découverte par frottis pendant la grossesse .....	3
Cancer invasif du col utérin chez la femme enceinte.....	4
Cancer invasif du col utérin lors du 1er et 2ème trimestre de grossesse .....	5
Cancer invasif du col utérin lors du 3ème trimestre de grossesse .....	6
CIN chez la femme en dehors de la grossesse.....	7
Cancer micro invasif du col utérin sur pièce de conisation - stade Ia1.....	8
Cancer micro invasif du col utérin sur pièce de conisation - stade Ia2 .....	9
Cancer invasif du col utérin chez la femme en dehors de la grossesse.....	10
Cancer invasif du col utérin – stades Ib à IVb .....	11
Classifications des frottis .....	12
Cancer invasif du col utérin – Surveillance .....	13
Classification clinique TNM et FIGO .....	14
Prise en charge des dysplasies cervicales de bas grade .....	17
Surveillance et prise en charge après traitement d'une dysplasie cervicale de haut grade .....	18





## Cancer invasif du col utérin chez la femme enceinte

### Recommandation

- Traitement selon stade.
- Discussion d'interruption de la grossesse en fonction du souhait de la patiente, car absence d'influence de la grossesse sur la maladie,  
- et du caractère acceptable du délai du traitement.

- Examen clinique.
- IRM abdomino - pelvienne (sans injection de gadolinium au 1er trimestre)
- Scanner thoracique si lésion  $\geq 4$  cm (au-delà du 1er trimestre avec protection fœtale).

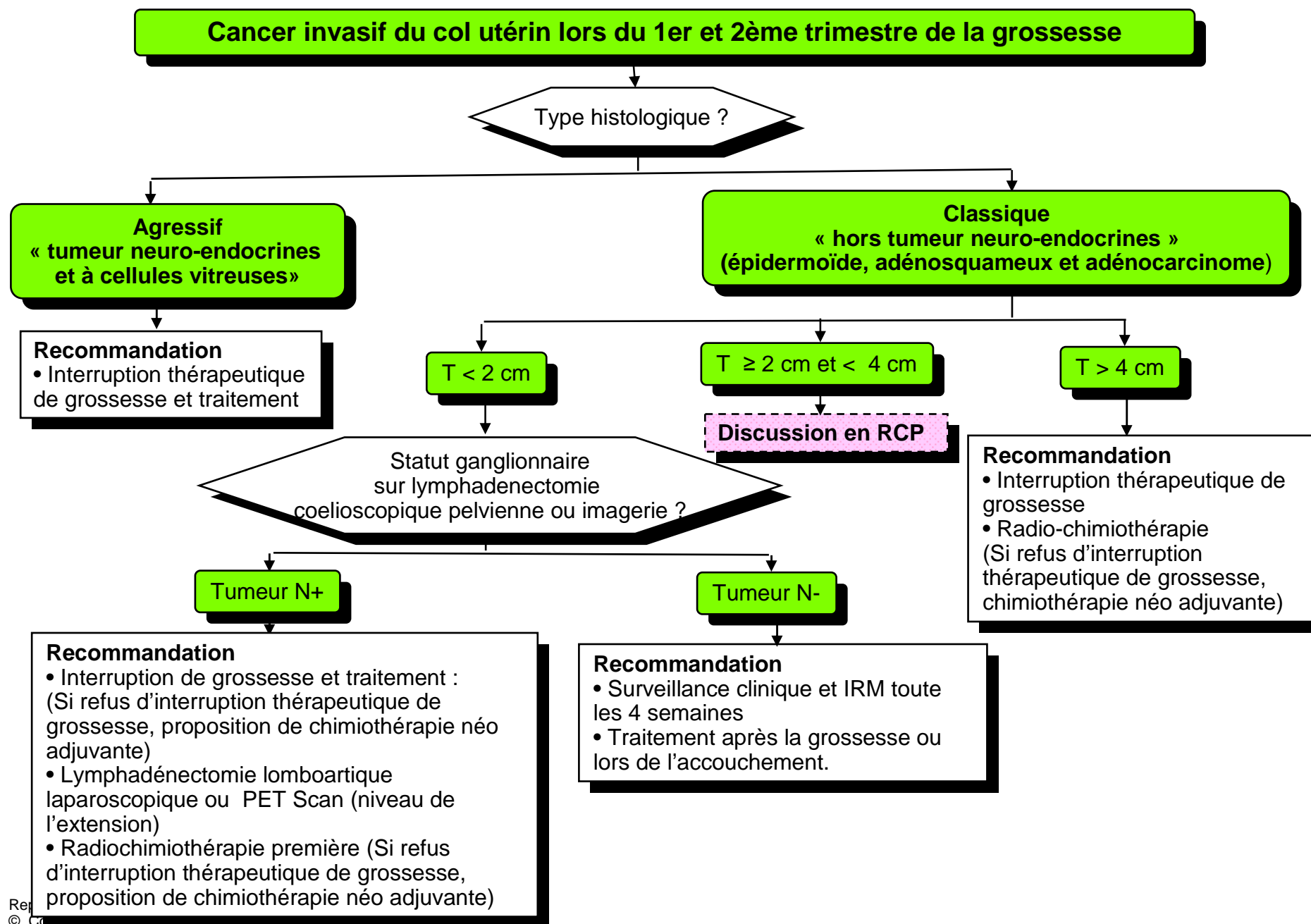
Période de la grossesse au moment de la découverte?

Cancer invasif lors du 1er et 2ème trimestre de grossesse

☞ page 5

Cancer invasif lors du 3ème trimestre de grossesse

☞ page 6



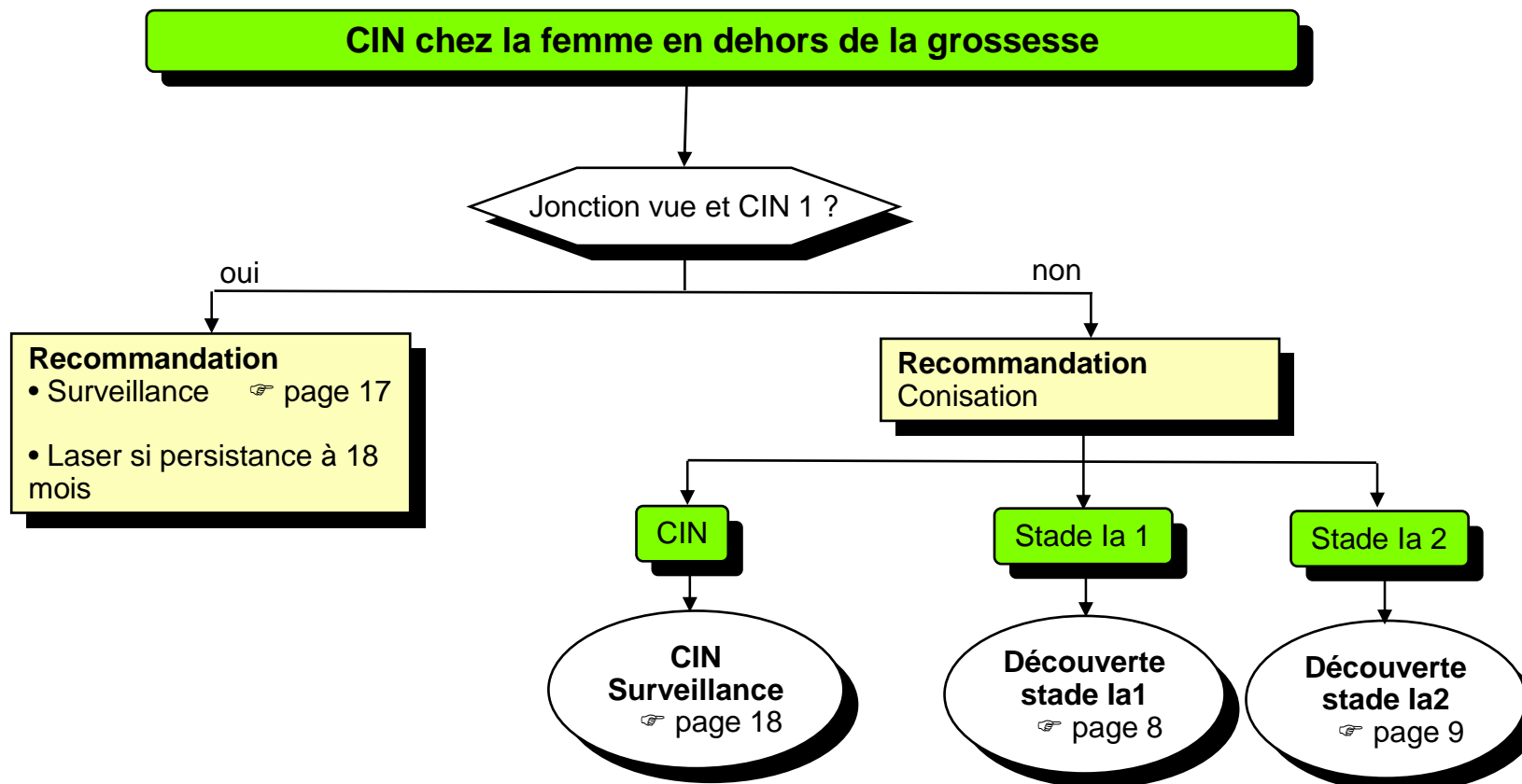
## Cancer invasif du col utérin lors du 3ème trimestre de grossesse

### Recommandation

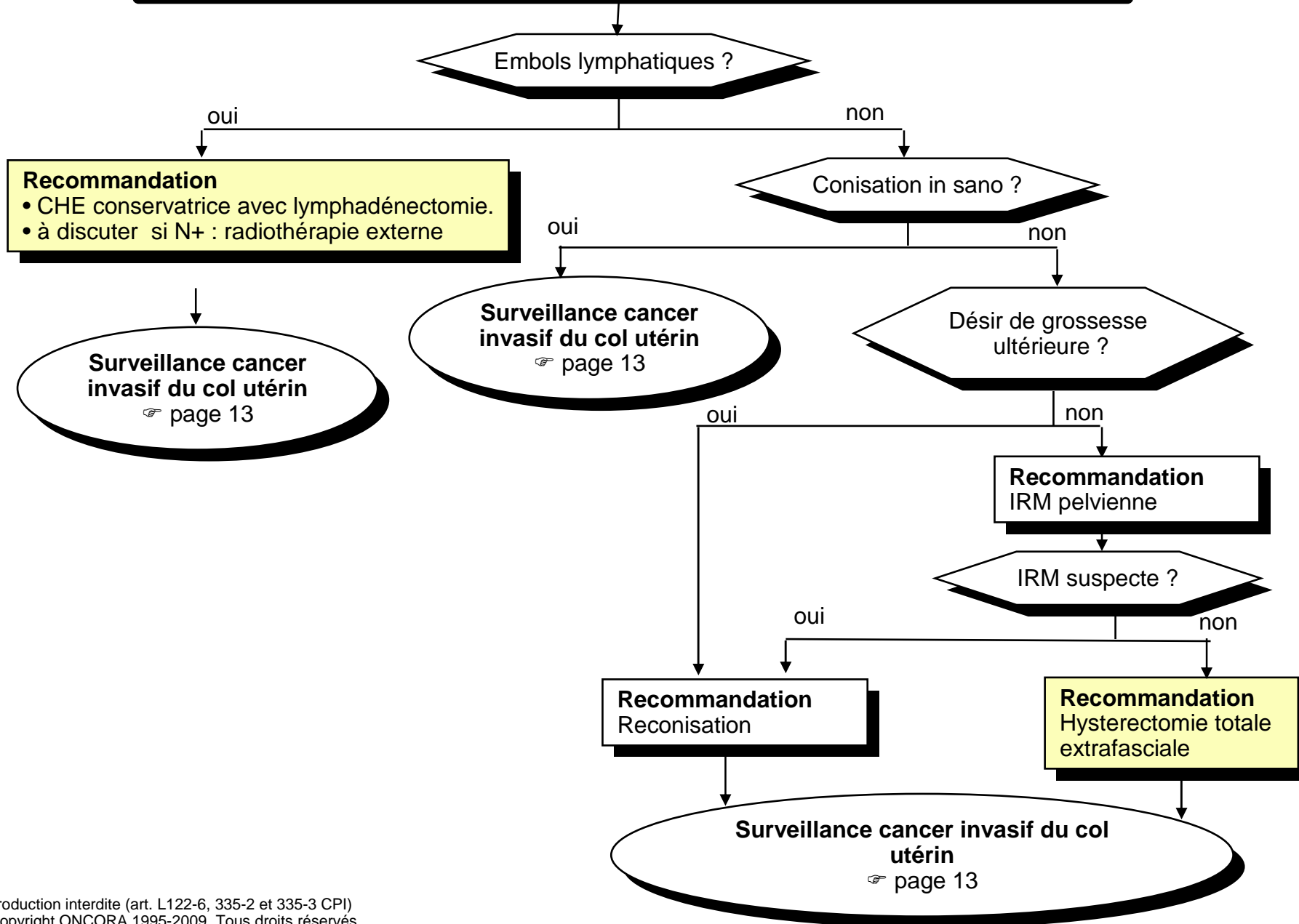
- Accouchement par césarienne (date à évaluer en fonction du terme et de la taille tumorale )
- Lors de la césarienne ou en différé : stadification ganglionnaire pelvienne (+/- lomboaortique associée à colpohystérectomie si stade  $\leq$  Ib1 chez la femme multipare ou ne désirant plus de grossesse).
- Radiochimiothérapie et chirurgie pour les autres stades.

**Surveillance**

☞ page 13



**Cancer micro invasif du col utérin sur pièce de conisation Stade Ia1**



**Cancer micro invasif du col utérin sur pièce de conisation - Stade Ia2**

**Recommandation**  
CHE conservatrice avec lymphadénectomie +/- ganglions sentinelles  
**Discuter trachélectomie élargie avec lymphadénectomie pelvienne si**

- âge compatible avec une grossesse ou désir de grossesse
- N-

Atteintes lymphatiques pelviennes ?

oui

non

**Recommandation**  
Radiothérapie  
+/- chimiothérapie concomitante

**Surveillance cancer invasif du col utérin**

☞ page 13

## Cancer invasif du col utérin chez la femme en dehors de la grossesse

### Bilan initial

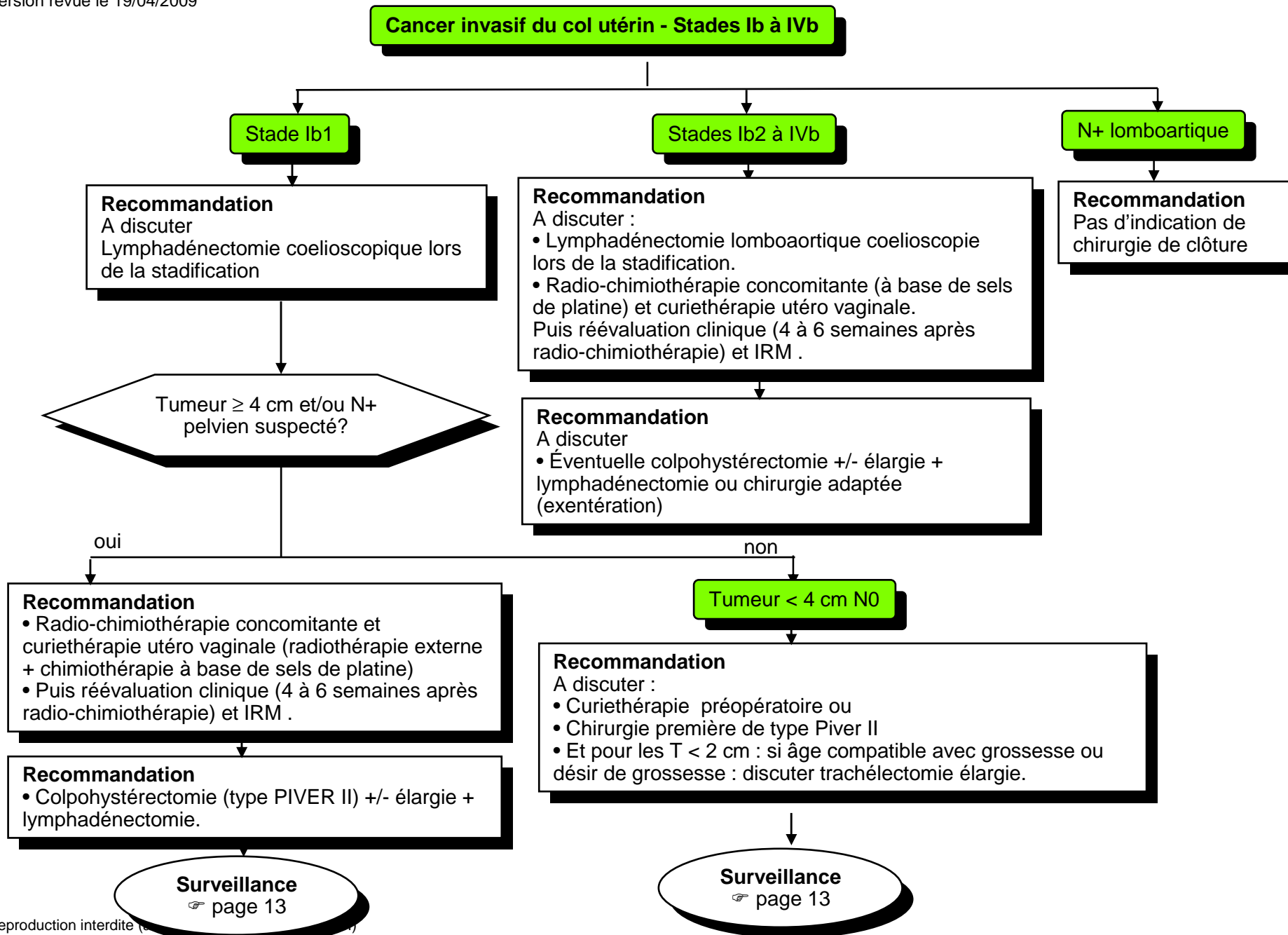
- Examen gynécologique et IRM pelvienne
- Discuter
  - Marqueurs SCC
  - Scanner thoracique
  - TDM thoraco abdominale et/ou TEP si T ≥ Ib2

### Bilan sous AG

- Appréciation du stade FIGO et évaluation du volume tumoral
- Discuter :**
  - Cystoscopie +/- biopsie si doute
  - Coelioscopie permettant la réalisation d'une ovariopexie avant la radiothérapie (recommandation SFOG\*)

- \*Critères de conservation
- Femme < 40 ans
  - T < 4 cm
  - Epidermoïde

**Classifications** ➔ pages 14, 15, 16  
**Traitements** ➔ page 11



**CLASSIFICATIONS DES FROTTIS**

O.M.S.	Richart	Bethesda	
		Cellules malpighiennes	Cellules glandulaires
		ASC-US ASC-H	AGUS
Dysplasie légère	Condylome CIN 1	Lésion malpighienne intra-épithéliale de bas grade (LSIL)	
Dysplasie moyenne	CIN 2	Lésion malpighienne intra-épithéliale de haut grade (HSIL)	
Dysplasie sévère	CIN 3		
Carcinome in situ (CIS)			
Carcinomes invasifs	Carcinomes invasifs	Carcinomes malpighiens invasifs	Adénocarcinome - Endocervical - Endométrial - Extra-utérin - Non précisé

- CIN : Néoplasies Cervicales Intraépithéliales
- ASC-US : Atypies épithéliales de signification indéterminée
- AGUS : Atypies épithéliales de signification indéterminée

**Cancer invasif du col utérin - Surveillance**

<b>Examens</b>	<b>&lt; 3 ans</b>	<b>&gt; 3 ans et &lt; 5 ans</b>
Examen clinique + marqueurs SCC	Tous les 4 à 6 mois pendant 3 ans	1 fois par an
Frottis	Tous les 1 à 3 ans	
Échographie	En cas de signe clinique	
<ul style="list-style-type: none"><li>• Scanner</li><li>• IRM</li></ul>	Si suspicion de récurrence	

CLASSIFICATION CLINIQUE TNM et FIGO

Catégories TNM	Stades FIGO	
TX		Renseignement insuffisants pour classer la tumeur primitive
T0		Pas de signe de tumeur primitive
Tis	0	Carcinome in situ
T1	I	Carcinome cervical limité à l'utérus (il n'est pas tenu compte de l'extension au corps)
T1a	IA	Carcinome micro-invasif diagnostiqué par la seule histologie. Toute lésion macroscopiquement visible - même avec extension superficielle - est classée T1b ou stade IB
T1a1	IA1	Invasion stromale ≤ 3 mm en profondeur et ≤ 7 mm en extension horizontale
T1a2	IA2	Invasion stromale > 3 mm et ≤ 5 mm en profondeur et ≤ 7 mm en extension horizontale
T1b	IB	Lésion cliniquement visible limitée au col, ou lésion microscopique > T1a2
T1b1	IB1	Lésion cliniquement visible ≤ 4 cm dans son plus grand diamètre
T1b2	IB2	Lésion cliniquement visible > 4 cm dans son plus grand diamètre
T2	II	Carcinome cervical s'étendant au-delà de l'utérus mais sans atteindre les parois pelviennes ou le tiers inférieur du vagin
T2a	IIA	Sans envahissement du paramètre
T2b	IIB	Avec envahissement du paramètre
T3	III	Carcinome cervical s'étendant jusqu'à la paroi pelvienne et/ou intéressant le tiers inférieur du vagin, et/ou responsable d'une hydronéphrose ou d'un rein muet.
T3a	IIIA	Extension au tiers inférieur du vagin, sans extension à la paroi pelvienne
T3b	IIIB	Extension à la paroi pelvienne et/ou hydronéphrose ou rein muet
T4	IVA	Tumeur envahissant la muqueuse de la vessie ou du rectum et/ou s'étendant au-delà du petit bassin
M1	IVB	Métastases à distances

Note: La profondeur de l'invasion ne doit pas dépasser 5 mm à partir de la base de l'épithélium d'où elle naît. La profondeur de l'invasion est définie comme la mesure de la tumeur à partir de la jonction épithélio-stromale de la couche papillaire épithéliale adjacente la plus superficielle jusqu'au point d'invasion le plus profond. L'atteinte de l'espace vasculaire, veineux ou lymphatique, ne change pas la classification.

La présence d'un œdème bulleux n'est pas un signe suffisant pour classer une tumeur en T4.

CLASSIFICATION (suite)

**N - Adénopathies régionales:**

NX : Renseignements insuffisants pour classer l'atteinte des ganglions lymphatiques régionaux  
N0 : Pas de signe d'envahissement ganglionnaire.  
N1 : Signes d'envahissement ganglionnaire.

**M - Métastases à distance:**

MX : Renseignements insuffisants pour classer les métastases à distance.  
M0 : Pas de métastases à distances.  
M1 : Métastases à distance.

**Classification histopathologique pTNM :**

Les catégories pT, Pn et pM correspondent aux catégories T, N et M.  
pN0 est l'examen histologique d'une lymphadénectomie pelvienne incluant habituellement au moins 10 ganglions lymphatiques.

**Grades histopathologiques**

Les catégories G s'applique au col de l'utérin, au vagin, à la vulve et aux trompes.

**G - Grades histopathologiques:**

GX : Impossible à établir  
G1 : Bien différencié  
G2 : Moyennement différencié  
G3 : Peu différencié  
G4 : Indifférencié

**Classification R:**

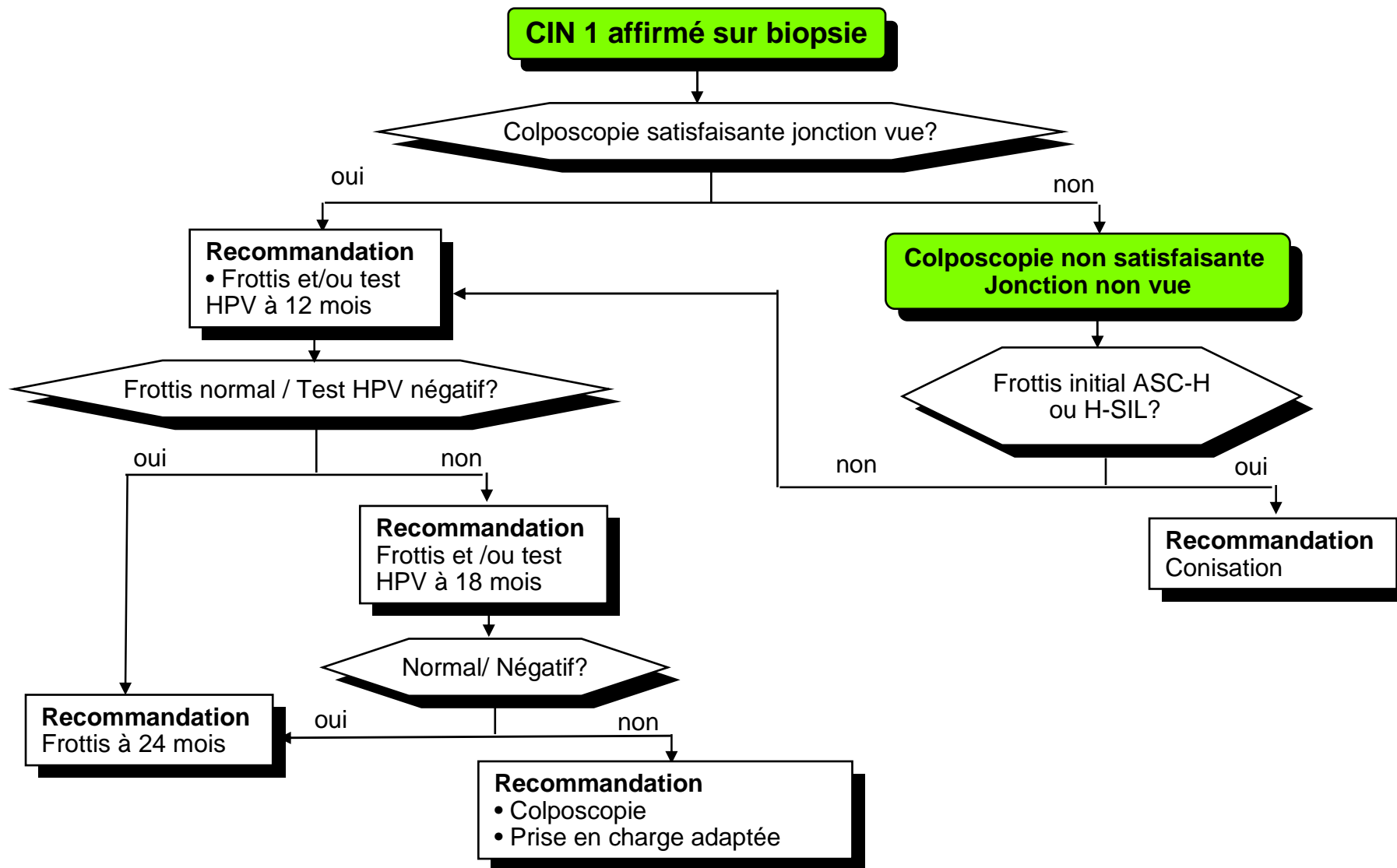
L'absence ou la présence d'une lésion résiduelle après traitement peut-être décrite grâce au symbole R. Les définitions suivantes de la classification R s'appliquent à toutes les tumeurs gynécologiques:

RX : Impossible d'apprécier la présence d'un reliquat tumoral  
R0 : Absence de reliquat tumoral  
R1 : Reliquat tumoral microscopique  
R2 : Reliquat tumoral macroscopique

CLASSIFICATION (Suite)

<b>Groupement par stades</b>			
Stade 0	Tis	N0	M0
Stade IA	T1a	N0	M0
Stade IA1	T1a1	N0	M0
Stade IA2	T1a2	N0	M0
Stade IB	T1b	N0	M0
Stade IB1	T1b1	N0	M0
Stade IB2	T1b2	N0	M0
Stade IIA	T2a	N0	M0
Stade IIB	T2b	N1	M0
Stade IIIA	T3a	N0	M0
Stade IIIB	T1	N1	M0
	T2	N1	M0
	T3a	N1	M0
	T3b	tous N	M0
Stade IVA	T4	tous N	M0
Stade IVB	tous T	tous N	M1

PRISE EN CHARGE DES DYSPLASIES CERVICALES DE BAS GRADE



SURVEILLANCE ET PRISE EN CHARGE APRES TRAITEMENT D'UNE DYSPLASIE CERVICALE DE HAUT GRADE

